



市一院皮肤科主任冯红霞： 用自己的医术守护每一位患者

记者 朱丹君 通讯员 杨诗奕 文/图

2021年，冯红霞作为高层次人才引进至温岭市第一人民医院任皮肤科主任，还荣获2022年度台州市500精英计划 创新人才称号。她医术高超，为人真诚，严谨细致是她对工作的态度，认真负责是她对患者的尊重。她一直坚持在临床一线工作，对皮肤科专业投入了极大的热情和专注，在近30年漫长的从医岁月中，致力于为广大皮肤病患者提供更加优质的诊疗服务。

从蛛丝马迹中判断病症

皮肤病种类繁多，目前已知的皮肤病就有1000多种，而且千人千面，这就十分考验皮肤科医生的经验。其实，我们的眼睛就像CT，手就像B超。根据患者的情况，冯红霞利用自己的火眼金睛，从皮肤细小变化判断病情，从询问病史中揪出蛛丝马迹，确诊疾病类型，最后对症处理。

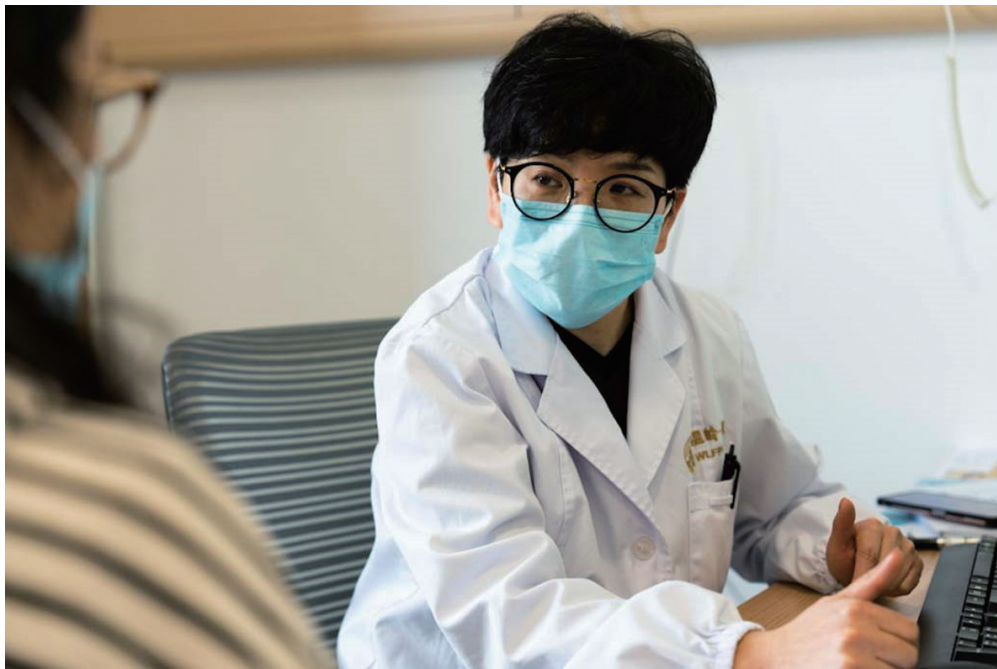如何练就一双火眼金睛？冯红霞说，其实靠的还是患者。在近30年的从医生涯中，冯红霞不断地学习、探索，将理论运用于实践，让自己在专业水平上更进一步。

在冯红霞看来，精湛而全面的医术是成为一名好医生的关键所在。对于接诊的每一个病例她都仔细研究，反复斟酌，不断总结。随着医术不断提高，前来就诊的患者越来越多。尽管如此，对每一个患者，冯红霞都保持良好的沟通，不厌其烦地给病人制订个性化诊疗方案，介绍用药方法和注意事项。

冯红霞说：从医的道路非常辛苦，春夏秋冬、寒来暑往，手机要保持24小时畅通，随时做好奔赴医院的准备。选择这份职业的初衷就是因为能够帮助别人，能够通过自己的专业技术守护每一位患者，这是一件非常幸福的事。

挽救生命，换来医患真情

别看我们平常所见的皮肤病，感觉问题都



不是很严重，其实有些严重的皮肤病也会要人命。

冯红霞就曾接诊过这样一位患者。韩老伯得的是大疱性类天疱疮，这是一种好发于老年人的慢性大疱性皮肤病。当冯红霞见到他的时候，韩老伯已全身长满水泡，无法行走，家人是推着他来就诊的。最后，经过一个多月的输液及外用药物治疗后，韩老伯终于痊愈。

这么棘手的病症都被自己治好了，挺有成就感的。冯红霞表示，当病人的痛苦被解除时，这是我最大的快乐。之后，韩老伯也一直找冯红霞就诊，持续多年。其实这样的患者还有很多，虽然冯红霞现在来温岭了，但是这些像朋友一样的患者，还继续保持联系。

亲力亲为，助力科室大发展

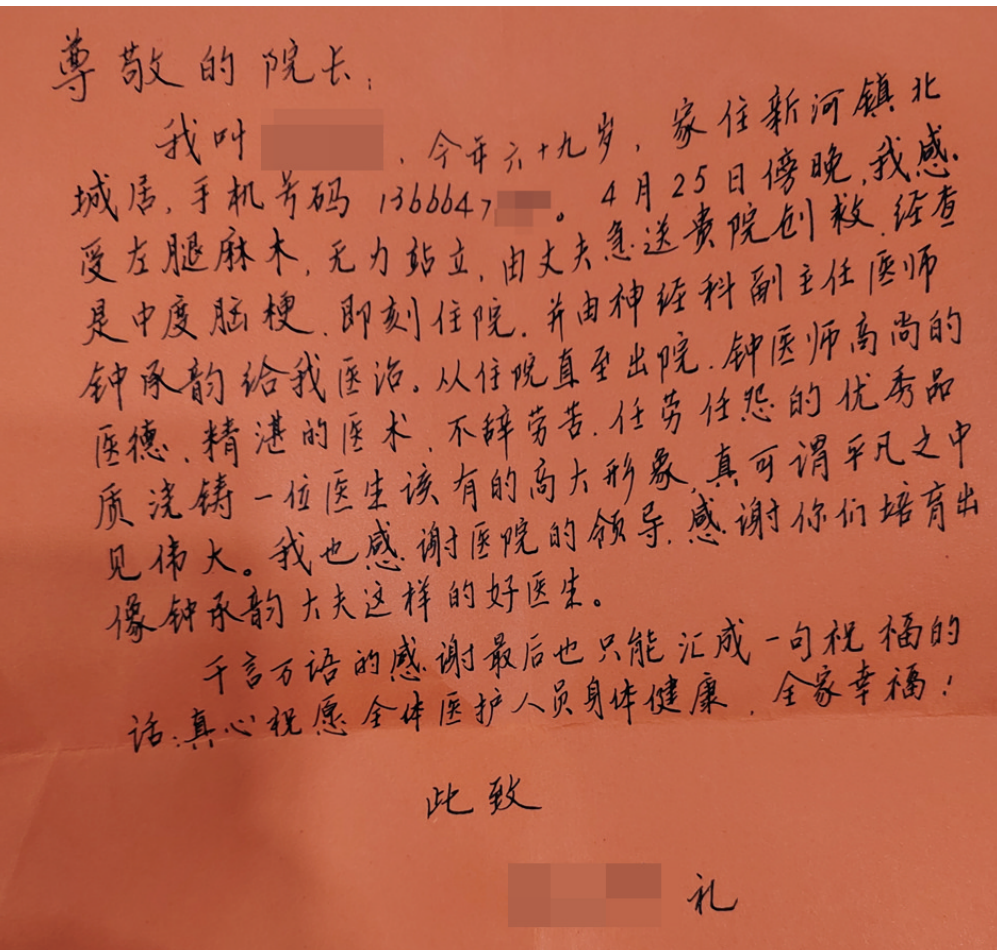
一年多来，冯红霞带领科室开展各类新技

术、新项目，同时科室于2022年被确定全国银屑病专病医联体建设单位，通过搭建起标准化诊疗流程和诊室，提升规范化诊疗水平，让患者不出温岭，就能够获得及时、规范的国家级诊疗服务。

同时，冯红霞还兼任医疗美容科主任，这意味着她肩上的担子更重了。2022年10月，在冯红霞及科室团队的努力下，医疗美容科搬迁于3号楼七楼。当时为了搬迁，冯红霞准备了将近半年时间，光选址就看了好几个地方，科室的东西小到一幅画，大到新的医疗设备，都是她亲自选购的。

环境好一些，患者治疗起来也心情愉悦一些。冯红霞把亲情服务当作自己的服务宗旨，她和患者的互动不单单存在对皮肤病的诊疗方面，还存在于生活中的点点滴滴之中，她会关心患者的生活难题，尽力开导缓解患者的负面情绪。她总是能给人一种如沐春风的感受，给予患者温暖和希望。

纸短情长！ 一封感谢信，彰显医者仁心



和老伴心里真过意不去，就想着写一封感谢信表扬这位好医生。

感谢医院的领导，感谢你们培养出钟承韵这样的好医生。由于文化程度不高，陈阿姨老两口请镇上的文化人代写了这么一封字迹工整、热情洋溢的感谢信。纸短情长，信中字里行间无不透露着患者和家属对钟医生认真负责、爱岗敬业的感谢与赞许。

我在医院工作有18年了，患者对医生多一份信任，我们也可以更加大胆地去治

病救人。一份感谢，一种肯定，一份责任，让钟承韵内心暖意融融，倍受鼓舞。在钟承韵看来，医患是同一战壕里的战友，共同去战胜病魔。

近年来，该院十分重视人文方面的建设，力求打造一家有温度的医院。这封感谢信，传递的不仅是患者及家属的感激之情，更是对医院服务品质的高度认可和对医护人员工作的充分肯定，彰显的是医患之间的真诚与和谐。

制订了周密的手术计划及应急预案。在医护团队的通力协作下，医生成功从黄阿公的气管内取出3块骨头及碎片。术后，黄阿公的咳嗽症状已明显改善。

近年来，由于生活方式的改变，异物卡在气管内的案例越来越多。异物卡在气管内可能会导致呼吸困难、窒息等危险状况，在此，医生提醒大家，尤其是老人和儿童要注意预防异物卡气管的情况发生。如意外发生，应立即就医，以免引发更严重的后果。

两年19名专家远赴新疆，完成手术近200例 民营医院显担当 开启援疆新征程

本报讯（记者朱丹君 通讯员张灵峰/文 通讯员陈泳波/图）6月5日，浙大邵逸夫阿拉尔医院院长张雷和台州骨伤医院院长章鸣续签医疗合作协议，开启新一轮柔性援疆工作。作为一家民营的三级甲等中医骨伤医院，台州骨伤医院勇于承担社会责任，助力边疆医疗卫生事业高质量发展。

早在2021年6月，台州骨伤医院积极响应对口援疆工作号召，与浙大邵逸夫阿拉尔医院合作建立了台州骨伤医院援疆工作馆。从东海之滨到大漠西域，台州骨伤医院每两个月会派出两名骨干医生前往浙大邵逸夫阿拉尔医院开展援疆工作，轮流在援疆工作馆坐诊，开展手术指导，把台州骨伤医院好的技术引进到阿拉尔市，满足当地骨伤病患者的需求。两年时间，已开展各类手术近200例。

台州骨伤医院先后选派10批次19名骨干医生，舍小家顾大家远赴塔里木，他们把塔里木当故乡、把各族职工群众当亲人，用朴实无华的行动，践行着家国情怀、社会担当、奋斗奉献的质朴真情。在座谈会上，第一师阿拉尔市卫生

健康委党组书记、主任郑江艳深情地说，专家们的到来，帮助众多断指、手部畸形、手外伤等患者摆脱了痛苦，保住了肢体和美好的人生，更为浙大邵逸夫阿拉尔医院打造了专业的手外科团队，协助医院打造了南疆骨科创伤修复中心，集中展现了民营医院强烈的社会担当。

授人以鱼，不如授之以渔，推进两家医院交流合作，将精湛的医疗技术留在阿拉尔市，才能为更多的患者排忧解难。台州骨伤医院院长章鸣表示，在援疆工作取得成效后，该院将会根据具体情况，每年安排义诊、走访等活动，加深两地交流，推进医院相关医疗技术水平更好地发展。

台州市卫生健康委党组书记、主任阮聪颖希望，台州骨伤医院以对口支援为契机，交流学习、取长补短，充分发挥专业优势，开展常态化的医疗技术帮扶，促进浙大邵逸夫阿拉尔医院骨科人才和学科建设，造福阿拉尔市乃至南疆区域骨科患者，推动双方合作交流向更高水平、更高质量发展。



帮你问医生

产后多久可以洗头？

王女士：我刚生了宝宝，婆婆说月子里不能洗头，我知道这肯定是不对的，但是到底产后多久开始，就可以洗头呢？洗头时需要注意哪些？

市妇保院产科谢医生：如果产妇分娩过程顺利，原则上来说，一般产后1周左右就可以洗头发了。不过，这还要看产妇的健康情况和家庭的卫生设备如何。产后洗头，要特别注意不能

受凉感冒。

如果是在家里进行洗头护理的，则不需要太复杂的流程，像平时洗头一样，洗干净及时吹干就可以了。需要注意的是，洗头时，家里的环境不要太过通风，以免产妇洗完头时出来受凉。洗完头后，湿头发要用毛巾包裹着，避免冷风直吹，并到房间里及时擦干，迅速用热风吹干。

如何预防小儿中耳炎？

洋洋妈妈：我儿子今年两岁了，前天夜里忽然大哭，还不停地拍打耳朵。医生说得了急性中耳炎，要用药才能缓下来。这么小的孩子，怎么会得中耳炎？要如何预防？

浙江省肿瘤医院台州院区（台州市肿瘤医院）耳鼻咽喉科主任林华：小孩子特别容易得中耳炎，是因为人的五官都是相通的，耳朵里面的中耳有一根管子通往鼻子后面的鼻咽部，这根管子医学上称为咽鼓管，因为小孩子的这根管子相对成人来说短一些，而且管子两头也相对平直且管径宽大，这样一来就增加了鼻咽部的细菌沿着咽鼓管感染的风险，再加上2~5岁时，孩子扁桃

体、腺样体等淋巴组织相对发达敏感，一旦鼻子有炎症或者呛咳都会导致细菌逆流，沿着咽鼓管跑到中耳腔引起感染。

要预防中耳炎，应做到五点：一是及早治疗任何性质的鼻炎，因为急性中耳炎的主要原因就是鼻子

构建廉政大查房体系 守好群众看病钱 救命钱

本报讯（通讯员林琦）近日，台州市中西医结合医院出台廉政大查房实施方案，通过创新廉政教育和监管方式纵深推进清廉医院建设。

构建廉政大查房体系是医院推进党风廉政建设和反腐败工作的又一细化动作，旨在深入临床一线，抓早抓小，防微杜渐，在一线发现问题，在一线解决问题，提高医务人员廉洁自律的意识和拒腐防变的能力，构建党风清正、院风清明、医风清新、行风清明的医疗生态环境。

廉政大查房是今年我院清廉医院建设重点攻坚项目，今后我们将常态化开展。大处方、耗

材使用过度等是医疗领域患者反映较为集中的问题。作为廉政高风险科室，我们需要通过大查房了解科室的运行状况及医务人员的思想动态。该院党委委员、副院长饶高峰带队，组织纪检监察室、医务科、医保办等相关部门走进脊柱外科。饶高峰强调，医务人员一定要规范医疗行为，合理使用医保基金，守好参保群众的看病钱、救命钱。

下阶段，该院将逐步向临床医技科室全面铺开，让查房触角延伸至医院的每一个角落，通过以查促改，以改促优，不断提高医疗质量与服务水平，推动医院高质量发展。

（记者 朱丹君整理）

持续咳嗽十多年，竟是一块鸡骨头惹的祸

本报讯（记者朱丹君 通讯员杨诗奕）近日，市一院呼吸与危重症医学科副主任李相国团队成功帮助一位患者从细支气管中取出了残留十多年的骨性异物。

十多年？细支气管？这到底是怎么回事呢？据当事人黄阿公回忆，自己曾在十多年前误呛了一块鸡骨头，当时咳了一阵后，以为没事了就没有到医院处理，估计那时候骨头便一直残留在支气管内。但在半年前，黄阿公咳嗽加剧，反复炎症，于是来到医院就诊。

根据CT影像显示，黄阿公的支气管内存有异物，同时伴有扩张及感染。黄阿公卡异物的位置比较特殊，一般人都是卡在主支气管内，他的则是在细支气管-左上叶固有段前支亚段及其二亚支，这就给手术造成了一定的难度。李相国介绍道。

为了准确诊断病情，该院呼吸与危重症医学科充分开展术前讨论，与影像科、内镜中心等科室展开密切协作，再进行CT三维重建后，确定了异物的位置和形状。此外，医院还